

## PRESENTACIÓN DE CASO

**A propósito de un caso: quiste enterogénico de mediastino posterior**

**A case of: enterogenic cyst of the posterior mediastinum**

**Dra. Alina Jaquelin Vallejo Ramirez,<sup>I</sup> Dr. Juan Carlos Cañizares Fuentes,<sup>II</sup>  
Dra. Yaimara Suárez Castillo,<sup>III</sup> Dr. Noel Batista Rodríguez<sup>IV</sup>**

<sup>I</sup>Especialista I Grado en Medicina General Integral e Imagenología. Profesor Instructor. Hospital General Docente "Leopoldito Martínez", Facultad de Ciencias Médicas de Mayabeque. Correo electrónico: [alinajaquelin@infomed.sld.cu](mailto:alinajaquelin@infomed.sld.cu)

<sup>II</sup>Especialista I Grado en Medicina General Integral e Imagenología. Hospital General Docente "Leopoldito Martínez", San José de las Lajas. Correo electrónico: [alinajaquelin@infomed.sld.cu](mailto:alinajaquelin@infomed.sld.cu)

<sup>III</sup>Especialista I Grado en Imagenología. Hospital General Docente "Leopoldito Martínez" San José de las Lajas. Correo electrónico: [alinajaquelin@infomed.sld.cu](mailto:alinajaquelin@infomed.sld.cu)

<sup>IV</sup>Especialista I Grado en Anatomía Patológica. Máster en Enfermedades Infecciosas. Profesor Auxiliar. Hospital General Docente "Leopoldito Martínez", Facultad de Ciencias Médicas de Mayabeque. Correo electrónico: [alinajaquelin@infomed.sld.cu](mailto:alinajaquelin@infomed.sld.cu)

---

### RESUMEN

Los quistes enterogénicos son anomalías congénitas raras que se encuentran en niños y ocasionalmente en adultos. Se estudió una paciente adulta con antecedentes de salud que comenzó con dorsalgia que no cedía al tratamiento analgésico. Se le indica estudio radiológico de columna dorsal donde se detecta imagen retrocardiaca paravertebral, que por tomografía se diagnostica como lesión quística del mediastino posterior. Fue intervenida quirúrgicamente con exéresis de la lesión diagnosticándose en estudio histopatológico un quiste enterogénico.

**Palabras claves:** quiste enterogénico; dorsalgia; mediastino posterior

---

### ABSTRACT

Enterogenic cysts are uncommon congenital abnormalities that are found in children and occasionally in adults. A female adult patient with positive personal history was studied that began with back pain non relieved with analgesics. A radiological study was ordered of the dorsal spine that showed a paravertebral retro cardiac image, that was identified by a CT-Scan as a cystic lesion of the posterior mediastinum. She was operated with removal of the lesion that was diagnosed in histopathology study as an enterogenic cyst.

**Keywords:**

---

## **INTRODUCCIÓN**

Los tubos respiratorio y digestivo tienen un origen común en el intestino primitivo, por lo que los quistes derivados de ambos, broncogénicos y entéricos o de duplicación, se denominan conjuntamente quistes enterogénicos. Son malformaciones producidas durante el período de diferenciación y desarrollo embriológico de dicho intestino primitivo.<sup>1-3</sup> Los quistes entéricos son usualmente de pared muscular, tienen la apariencia externa del intestino y pueden estar cubiertos por epitelio del tracto alimentario. Ellos están estrechamente relacionados con el esófago, pero no tienen comunicación con el lumen del esófago y están llenos de líquido. En el tórax, representan el 20% de las duplicaciones del tubo digestivo.<sup>3-5</sup>

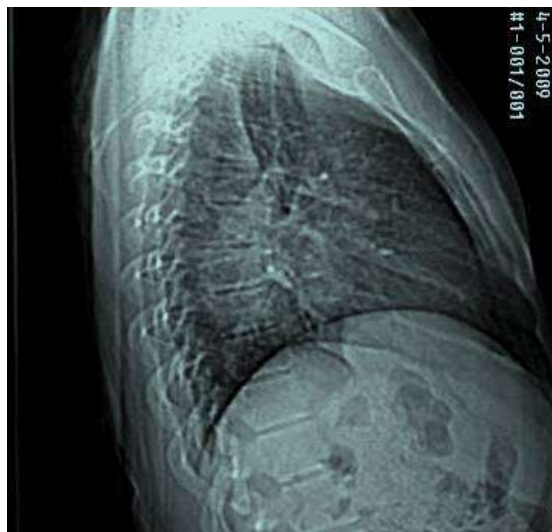Son anomalías congénitas raras que se encuentran usualmente en niños y raramente en adultos. El 60% se diagnostican en pacientes menores de 1 año, y los síntomas respiratorios son la forma de presentación más frecuente. En adultos la incidencia es menor, y la clínica, más larvada, la disfagia y el dolor son más comunes. Se comportan habitualmente como masas intramurales oblongas, entre 5-10 cm de tamaño, cubiertas por fibras musculares diseccionadas, sin adherencias firmes al músculo o a la mucosa. La localización más frecuente es en el mediastino posterior. El tratamiento de elección es la exéresis radical de la lesión.<sup>1-6</sup>

Dada lo poco frecuente de esta entidad en el paciente adulto y que existe poca bibliografía actualizada que haga reportes del quiste enterogénico en el mismo, es que se decide hacer el reporte del caso.

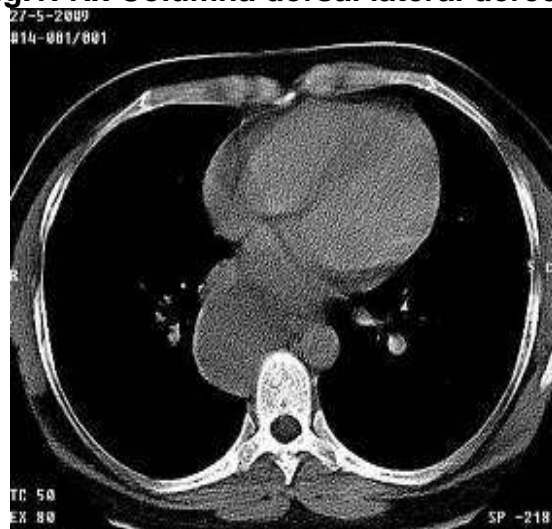
## **PRESENTACIÓN DEL CASO**

Paciente femenina de 36 años de edad, de la raza blanca, con antecedentes de salud hasta hace aproximadamente un año que comienza con dorsalgia que fue evaluada por su médico de familia que la interpreto como trastornos de la columna dorsal. Se impuso tratamiento sintomático con analgésicos pero al no mejorar se envía a consulta de ortopedia.

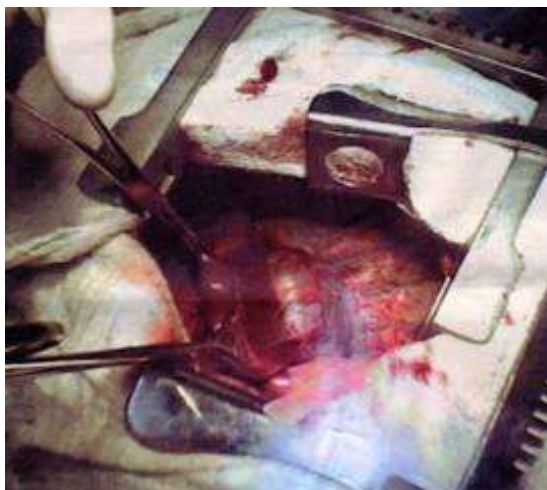
Se realiza estudio radiológico (Rx) de columna dorsal antero-posterior (AP) y lateral derecha, (Fig. 1) informándose como opacidad retrocardiaca, prevertebral, aspecto de masa, por lo que se le realiza tomografía computarizada (TC) de tórax, simple (SP) y contrastado endovenoso (EV) (Fig. 2), para evaluar mediastino, constatándose imagen quística del mediastino posterior paraesofágica y paravertebral derecha, de paredes finas regulares que realzan a la administración del contraste. Por todo lo anterior se le realizó Biopsia por Aspiración con Aguja Fina (BAAF) de la lesión que resultó no útil. Se decide exploración quirúrgica por toracotomía derecha vía axilar (Fig. 3), confirmándose la presencia de lesión quística del mediastino posterior y se realiza exéresis de la tumoración. Obteniéndose el resultado anatomopatológico de quiste enterogénico.



**Fig.1: Rx Columna dorsal lateral derecha**



**Fig. 2: TC de Tórax EV**



**Fig. 3 Toracotomía derecha vía axilar**

Estudios Imagenológicos:

**Fig. 1.- Rx columna dorsal lateral derecha:** Se observa opacidad retrocardiaca por debajo de la carina, de 7 cm de diámetro, aspecto de masa, con localización prevertebral, en el mediastino posterior. No se definen alteraciones óseas de la columna dorsal.

**Fig. 2.- TC de Tórax EV:** Se observa en mediastino posterior, por debajo de la carina, paraesofágica y paravertebral derecha una masa iso-hipodensa, con densidades entre -15 a 52UH, predominantemente líquido, de contornos bien delimitados, redondeados, que mide 67x65mm, la cual tiene un realce periférico, en anillo, a la administración del contraste, no se definen otras alteraciones. Se diagnostica quiste del mediastino posterior.

## DISCUSIÓN

Habitualmente los quistes enterogénicos del adulto son masas intramurales oblongas, cubiertas por fibras musculares diseccionadas, sin adherencias firmes al músculo o a la mucosa, el tamaño generalmente alcanza 5-10 cm. Los síntomas más frecuentes según muestran la generalidad de las publicaciones, son la disfagia y el dolor torácico, otros cursan asintomáticos y su diagnóstico es un hallazgo imagenológico.<sup>1-3,6</sup>

El caso que se presenta tiene un comportamiento similar a los que se reportan en la literatura, y constituyó finalmente un hallazgo imagenológico, en una paciente cuya única sintomatología era la dorsalgia de más de un año de evolución para la que había recibido diferentes tratamientos y había sido visto por ortopedia.

## REFERENCIAS BIBLIOGRÁFICAS

1. Álvarez Chica LF, López Palacio R. Quiste entérico de esófago. Tratamiento laparoscópico. Rev Colomb Cir [Internet]. 2006 [citado 12 Mar 2015];21(4). Disponible en:

[http://www.scielo.org.co/scielo.php?script=sci\\_arttext&pid=S2011-75822006000400007&lng=en](http://www.scielo.org.co/scielo.php?script=sci_arttext&pid=S2011-75822006000400007&lng=en).

2. Del Razo R, Gómez A, Salcedo M, Velásquez R. Quiste de duplicación esofágica. Informe de un caso y revisión de la literatura. Acta Pediatr Mex [Internet]. 2010 [citado 12 Mar 2015];31(3). Disponible en: <http://www.redalyc.org/articulo.oa?id=423640323005>
3. Shanti CM, Klein MD. Cystic lung disease. Semin Pediatr Surg. 2008;17(1):2-8
4. Cosío-Pascal M, Cosío-Lima L, Lezama-Urtecho CA, Ríos-Reyn<sup>a</sup> JL. Quiste broncogénico. Reporte de un caso y revisión de la literatura. Neumol Cir Torax. 2014;73(1)
5. Mee-Hye O, Eun Ah J, Ji Hye L. Coexistence of intrapulmonary bronchogenic cyst and congenital cyst adenomatoid malformation. A case report. Korean J Pathol. 2011;45(1):92-95.
6. Seo N, Kang JW, Lim CH, Kim B, Lee HJ, Lim TH. CT findings of an intracardiac bronchogenic cyst. Int J Cardiovasc Imaging. 2011;27(5):701-704.

Recibido: 28 de enero del 2015

Aprobado: 28 de septiembre del 2015

*Dra. Alina Jaquelin Vallejo Ramírez*. Especialista I Grado en Medicina General Integral e Imagenología. Profesor Instructor. Hospital General Docente "Leopoldito Martínez", Facultad de Ciencias Médicas de Mayabeque. Correo electrónico: [alinajaquelin@infomed.sld.cu](mailto:alinajaquelin@infomed.sld.cu)